Aus der Chirurgischen Universitätsklinik zu Göttingen.
Vorstand: Professor Dr. Stich
übernommen von Dozent Dr. Jäger und Professor Dr. Magnus.

Zur Differentialdiagnose des angeborenen und erworbenen Zwerchfelldefektes.

INAUGURAL-DISSERTATION

zur

Erlangung der Doktorwürde in der gesamten Medizin

verfaßt und einer

Hohen Medizinischen Fakultät

der

Bayerischen Ludwig-Maximilians-Universität zu München

vorgelegt von

Margret Gieschen
aus Lüneburg.

München 1940

Gedruckt in der Dissertationsdruckerei von Robert Kleinert in Quakenbrück

Gedruckt mit Genehmigung der Medizinischen Fakultät der Bayerischen Ludwig - Maximilians - Universität zu München.

Referent: Dozent Dr. Jäger

Tag der mündlichen Prüfung: 29. Juni 1939.

R. UNIV. BIBLIOTHEEK LEIDEN

Das Verständnis vieler Arbeiten, die sich mit Zwerchfellbrüchen befassen, ist dadurch erschwert, daß es fast allgemein üblich ist, die Bezeichnung „Zwerchfellbruch“ sowohl bei den eigentlichen Brüchen als auch bei den Lückenbildungen und Zwerchfellzerreißungen anzuwenden, obwohl anatomisch morphologisch ein grundsätzlicher Unterschied vorhanden ist. Unter einem Bruch versteht man eine Ausstülpung der Baucheingeweide in die Brusthöhle mit Vorstülpung des parietalen Bauchfells und einzelner Zwerchfellschichten. Bei den Lücken fehlt dieser Ueberzug. Es besteht eine freie Verbindung zwischen Bauch- und Brusthöhle. Letztere hat man im Gegensatz zu den „echten Brüchen“ auch „falsche“ genannt. Richtiger ist es jedoch, Brüche und Lücken zu unterscheiden. Der Zwerchfellriß entsteht immer durch eine mittelbare äußere Gewalteinwirkung, er entspricht anatomisch einer Lücke.

In der vorliegenden Arbeit ist es allerdings weniger wichtig, ob es sich um einen Bruch oder eine Lücke handelt, wesentlich ist vielmehr die Feststellung, ob ein angeborener oder ein durch eine äußere Gewalteinwirkung erworbener Zustand vorliegt.

Zwerchfelldefekte, die nach einem Unfall festgestellt werden, gutachtlich zu beurteilen, ist deshalb besonders verantwortungsvoll, weil es scheinbar weder durch die klinische noch durch die röntgenologische Untersuchung allein möglich ist, einen angeborenen von einem erworbenen Schaden zu unterscheiden. Es wäre deshalb ein wesentlicher Fortschritt, wenn es gelingen würde, ohne operative Freilegung festzustellen, ob der erhobene Befund tatsächlich die Folge des angeschuldigten Unfalls ist. Denn weder Zwerchfellbrüche noch Zwerchfellrisse oder Lücken brauchen mit entsprechenden klinischen Erscheinungen einherzugehen. Sie können lange Zeit hindurch, sogar während des ganzen Lebens, gar keine oder so geringfügige Beschwerden machen, die meistens als „Magen-(Darm)-Verstimmung“ empfunden werden, daß sie als nun einmal vorhandenes kleines Uebel ertragen werden, ohne daß deswegen ein Arzt aufgesucht wird.

Bekommen solche Menschen, die bis dahin nie etwas von ihren Leiden wußten, plötzlich Schmerzen, sei es bei der Arbeit durch Anheben eines schweren Gegenstandes oder nach einem Sturz oder irgend einem Unfall, oder sei es ohne erkennbare äußere Ursache, so werden sie immer geneigt sein, ihren Zustand in Zusammenhang mit dem

kürzer oder länger zurückliegenden „Unfall“ zu bringen. Für den Arzt, der in einem solchen Fall zur Begutachtung herangezogen wird, besteht deshalb die große Schwierigkeit, den Nachweis zu führen, daß es sich um einen angeborenen Zwerchfellschaden handelt, der schon vor dem Unfall vorhanden war. Denn es gibt bis jetzt kein Untersuchungsverfahren, mit dessen Hilfe man einen **angeborenen** Bruch eindeutig als solchen erkennen könnte.

Nach Sebening (Handb. d. ärztl. Begutachtung, Liniger, Weichbrodt und Fischer, Bd. I) läßt sich auch durch die Röntgenuntersuchung die Unterscheidung zwischen einem angeborenen Zustand und einem durch eine äußere Gewalteinwirkung entstandenen Riß nicht immer ermöglichen. Sebening vertritt daher den Standpunkt, daß man, sofern ein Unfall vorgelegen hat, der nach seinem Hergang geeignet war, eine Zwerchfellzerreißung hervorzurufen, nicht umhin kann, diese als Unfallsfolge anzuerkennen. Demgegenüber betont Kehl (Handb. d. ges. Unf.-Heilkde., König und Magnus, Bd. IV), daß durchaus nicht jeder Zwerchfelldefekt, der nach einer äußeren Gewalteinwirkung bei einem Menschen festgestellt wird, eine Folge des überstandenen Unfalls sein muß. Beide Verfasser weisen auf die außerordentlich großen diagnostischen Schwierigkeiten hin, die es verständlich erscheinen lassen, daß selbst bei Operationen und Obduktionen die Entscheidung, ob es sich um einen angeborenen oder erworbenen Zustand handelt, nicht immer einwandfrei möglich ist. Auch im übrigen Schrifttum wird immer wieder auf diese Tatsache hingewiesen, und es wird betont, daß auch aus dem klinischen Verlauf nicht einwandfrei hervorgeht, ob es sich um eine Unfallfolge handelt, da auch Zwerchfellrisse zunächst ohne Beschwerden verlaufen können, bis es bei irgend einer keineswegs außergewöhnlichen Gelegenheit zu einer Einklemmung von Baucheingeweiden kommt und dadurch überhaupt erst der erste Hinweis auf das Vorliegen eines Zwerchfellschadens erfolgt (Schlößmann).

Von großer praktischer Bedeutung in dieser Frage ist deshalb der Hinweis von Nell, daß Zwerchfellmißbildungen nie allein, sondern immer zusammen mit einer Entwicklungsstörung der Magen-(Darm)-Anlage auftreten.

Diese Mißbildungen bestehen in einer Entwicklungshemmung, wie man sie am ausgesprochensten beim Mesenterium commune totale findet, bei dem der gesamte Darm (Zwölffingerdarm, Dünn- und Dickdarm) ein gemeinsames, freibewegliches Gekröse besitzt.

Das Vorhandensein eines Mesenterium commune bei einem Zwerchfellbruch wird zum erstenmal in einer Abhandlung von W. Gruber aus dem Jahre 1869 beschrieben. Doch beschränkt sich diese Arbeit lediglich auf eine Beschreibung dieses für damalige Zeit sicher sehr seltenen Falles. In größerem Zusammenhang berichtet E. Schwalbe 1899 über angeborene Zwerchfellbrüche. Er stellt bereits fest, daß

neben anderen Unterscheidungsmerkmalen zwischen angeborenen und erworbenen Brüchen regelwidrige Verhältnisse des Bauchfells eine Rolle spielen. 4 Fälle, die er dann näher beschreibt, besitzen alle ein Mesenterium commune.

Zu weitgehenderen Schlüssen gelangt G. B. Gruber in seiner Arbeit „Ueber die Mißbildungen des Zwerchfells" (1927); er betont darin, daß Mißbildungen des Zwerchfells häufig vergesellschaftet sind mit anderen Entwicklungsfehlern, unter denen außer Anencephalie, Rhachischisis, Hasenscharten, Darmatresien, Lungenaplasien, mangelnder Descensus testiculorum, auch und sogar häufig Unregelmäßigkeiten der Peritonealentwicklung und der Gekröseanheftung vorkommen.

Auch von Röntgenologen (Aßmann u. a.) sind in vereinzelten Fällen bei einem Zwerchfellbruch Mesenterialmißbildungen beobachtet worden. Es wurde in diesen Fällen angenommen, daß es sich um einen angeborenen Zustand handelt. In anderen Veröffentlichungen (z. B. Lauenstein) liegt nach dem Röntgenbefund einwandfrei eine Gekrösemißbildung vor, ohne daß Verfasser auf diesen Befund eingeht.

Die Beobachtungen der Pathologen haben jedoch bisher merkwürdigerweise in der Klinik eine grundsätzliche Beachtung nicht gefunden, bis jetzt Nell auf Grund mehrerer Beobachtungen glaubte annehmen zu dürfen, daß die angeborenen Zwerchfellmißbildungen mit solcher Regelmäßigkeit auch eine röntgenologisch erkennbare Mißbildung der Darmanlage aufweisen, daß diese zur Unterscheidung zwischen einem angeborenen und erworbenen Zustand grundsätzlich verwertet werden kann.

Es war nun meine Aufgabe, diese Annahme zu beweisen und an Hand des Schrifttums alle Fälle über Zwerchfellbrüche, soweit sie eine vollständige Situsangabe besaßen, daraufhin zu prüfen.

Ich begann meine Untersuchung mit der Arbeit von Winkler aus dem Jahre 1911, die insofern bemerkenswert ist, als es sich darin um eine hochgradige Lückenbildung mit ausgedehnten Verlagerungen von Baucheingeweiden in die Brusthöhle handelt und Winkler bereits einen Hauptnachdruck auf die mesenterialentwicklungsgeschichtlichen Fragen legt. Bei Durchsicht aller folgenden Arbeiten bis zum Jahre 1937 fand ich im ganzen 118 Fälle mit genauer Situsangabe, die bis auf eine einzige Ausnahme alle regelwidrige Bauchfellverhältnisse aufwiesen. Mit einer Ausnahme war immer ein Mesenterium commune vorhanden, das zu Verlagerungen kleinerer oder größerer Darmabschnitte Anlaß gegeben hatte. Dazu kommen noch vier Fälle der Chirurgischen Klinik Göttingen und 21 Fälle des Pathologischen Institutes Göttingen. Im ganzen sind es also 143 Fälle, unter denen nur ein Fall scheinbar einen regelrechten Situs hat.

Aus dem gesamten Schrifttum der Zwerchfellbrüche, das viele hundert von Einzelbeobachtungen umfaßt, sind, wie schon betont wurde und wie aus der folgenden Zusammenstellung hervorgeht, alle die Fälle

ausgewählt, die eine klare und eindeutige Schilderung der Lageverhältnisse aufweisen. Ihre Zahl erscheint verhältnismäßig gering. Sie ist jedoch deshalb begrenzt, weil die Lageanordnung der Darmschlingen meistens gar nicht oder nur unvollkommen geklärt wurde. Umso größere Bedeutung gewinnen daher die Fälle von Gruber, Putschar und aus dem Pathologischen Institut Göttingen, die ebenso wie die eigenen Beobachtungen in lückenloser Serie ein Zusammentreffen einer Zwerchfellücke mit einer Mesenterialmißbildung zeigen.

Name des Autors:	Alter:	Zwerchfell-defekt	Anatomischer Befund:
1. Bokay 1911	10 Tage alt ♀	Lücke lks.	Colon asc. in der Lücke
2. Winkler 1911	7jähr. ♀	Lücke lks.	Mesenterium commune
3. Duval 1913	Kind	Hernie lks.	Colon, Coecum u. Appendix im Bruchsack
4. Funk-Brentano 1913	Neugeb.	Lücke lks.	Nur der untere Teil d. Colon lag i. d. Bauchhöhle
5. Liepmann 1913	Neugeb. ♀	Lücke lks.	Der ganze Darm bis auf d. Col. desc. lag in der Brusthöhle
6. Misikoff 1913	Neugeb.	Hernie lks.	Im Bruchsack: Coecum, Col. asc. u. d. ganze Mesenterium
7. Müller 1913	24jähr. Erstgeb.	Lücke lks.	Wurmfortsatz in der Mitte der Bauchhöhle
8. Vogel 1913	47jähr. ♂	Hernie lks.	Col. asc. u. Appendix i. d. lk. Brusthöhle
9. Wetterdal 1913	Neugeb.	Hernie re.	Ileum, Coecum u. Col. asc. im Bruchsack
10. Cailloud 1914	48jähr. ♀	Lücke re.	Col. asc. u. Coecum unter dem r. Zwerchfell
11. Duval et Vaudremer 1914	12jähr. ♀	Hernie lks.	Coecum, Dünndarm u. Col. asc. im Bruchsack
12. Gruber 1914	Neugeb. ♀	Lücke re.	Mesenterium commune
13. Gruber 1914	Totgeburt ♀	Lücke lks.	In der Lücke: Colon, Coecum u. Appendix
14. Gruber 1914	Fötus ♀	Lücke lks.	Mesenterium commune
15. Gruber 1914	Fötus ♀	Lücke lks.	Mesenterium commune
16. Gruber 1914	Neugeb. ♀	Lücke lks.	Mesenterium commune

Name des Autors:	Alter:	Zwerchfell-defekt	Anatomischer Befund:
17. Gruber 1914	Totgeburt ♀	Lücke lks.	Mesenterium commune
18. Gruber 1914	7 Tg. alt ♀	Lücke lks.	Mesenterium commune
19. Gruber 1914	Fötus ♀	Lücke lks.	Mesenterium commune
20. Gruber 1914	Totgeburt ♀	Lücke lks.	Mesenterium commune
21. A. W. Meyer 1914	53jähr. ♀	Hernie lks.	Atypischer Verlauf des Col. asc.
22. Weihe 1916	2½ Mon. ♀	Lücke lks.	Col. asc. im lk. Pleuraraum
23. Aue 1919	5jähr. ♀	Hernie re.	Mesenterium commune
24. Greiner 1920	Neugeb.	Lücke re.	Mesenterium commune
25. Greiner 1920	Neugeb.	Lücke lks.	Bauchsitus normal
26. Fitzmaurice-Kelly 1921	35jähr. ♀	doppels. Lücke	Col. asc. i. d. Lücke re.
27. Hofer 1921	Neugeb. ♀	Lücke lks.	Mesenterium commune
28. Hofer 1921	Neugeb. ♀	Lücke re.	Mesenterium commune
29. Blumenfeld 1922	Neugeb.	Lücke lks.	Baucheingeweide mit Ausnahme v. Leber u. Sigmoid intrathoracal
30. Borden 1922	25jähr. ♀	Lücke lks.	Coecum, Colon und Dünndarm in der Pleurahöhle
31. Dongen 1922	Neugeb.	Lücke lks.	In der Brusthöhle: Magen, Colon u. einige Dünndarmschling.
32. Freud u. Horner 1922	30jähr. ♀	Hernie re.	Coecum u. Col. asc. in d. re. Pleurahöhle
33. Hüttl 1922	70jähr. ♂	Lücke lks.	Dünndarm und Dickdarm bis zum Col. descend. i. d. Brusth.
34. Hume 1922	6jähr. ♀	Lücke lks.	Magen, Colon asc. und Netz in der Pleurahöhle
35. Schreiber 1922	Neugeb.	Lücke lks.	Gesamter Darm b. Colon desc. in der Brusthöhle
36. Cohn-Czempin 1923	Neugeb. ♀	Hernie re.	Col. asc. im Bruchsack

Name des Autors:	Alter:	Zwerchfell-defekt	Anatomischer Befund:
37. Connors u. Robinson 1923	13jähr. ♀	Hernie lks.	Col. asc., transv., Flex. lienalis u. ein Teil des Col. desc. in der Brusthöhle
38. Ferreira u. Correa 1923	Neugeb.	Lücke lks.	Das ganze Jejunum, $^2/_3$ d. Col. in der lk. Brusthöhle
39. Wiemann 1923	14jähr. ♀	Lücke lks.	Mesenterium commune
40. Latta 1924	Neugeb.	Defekt d. l. Zwerchf.	Coec. u. Col. asc. waren nicht a. d. lateralen Bauchwand befestigt und befanden sich in der Mittellinie
41. Makkas 1924	20jähr. ♀	Lücke lks.	Mesenterium commune
42. Morell 1924	57jähr. ♀	Hernie re.	Hernieninhalt: Ileum, Ascendens und re. Quercolon
43. Dondarini 1925	48 Std. alt ♂	Lücke lks.	Gesamter Dünndarm und ob. Hälfte d. Col. in der Brusthöhle
44. Fuchs	24j. Soldat	lks. Def. d. Zwerchf.	Col. asc. b. Col. desc. in der Brusthöhle. Mes. commune.
45. Alpert 1926	22 J. alt	Hernie lks.	Das ganze Col. im Brustraum
46. Brush 1927	$2^1/_2$j. Kind	Lücke lks.	Dünndarm, Coecum, Colon asc. u. Colon transversum in d. lk. Pleurahöhle
47. Cartellieri 1927	Neugeb. ♀	Lücke lks.	Coecum in der Brusthöhle
48. Cartellieri 1927	Neugeb. ♀	Lücke lks.	Coecum in der Brusthöhle
49. Cartellieri 1927	Neugeb. ♀	Lücke lks.	Mesenterium commune
50. Cartellieri 1927	—	Lücke lks.	Mesenterium commune
51. Cartellieri 1927	Totgeburt ♀	Lücke lks.	Coecum mit Pars desc. duod. fest verwachsen
52. Cartellieri 1927	Neugeb. ♀	Defekt d. lk. Zwerchf.	Coec. i. d. Medianlinie m. Pförtner verwachsen
53. Cartellieri 1927	Neugeb. ♀	Lücke re.	Dünndarm auffallend lg. Mesenterium, Coecum-Hochstand
54. Cartellieri 1927	Neugeb. ♀	Hernie lks.	Colon asc. nicht mit d. Bauchwand verwachsen

Name des Autors:	Alter:	Zwerchfell-defekt	Anatomischer Befund:
55. Cartellieri 1927	Neugeb. ♀	Defekt d. lk. Zwerchf. Hernie re.	Mesenterium commune
56. Temesvary 1927	Neugeb.	Lücke lks.	In der Bauchhöhle nur Leber, Colon desc. und Sigmoid
57. Tyson 1927	7 Tage alt. Säugling	Lücke lks.	In der Bauchhöhle nur Magen u. Col. asc.
58. Dodds 1928	11 Tg. alt. Säugling	Lücke lks.	Der ganze Dünndarm, der Dickdarm mit dem Querkolon, Milz u. Pankreas i. d. Brusthöhle
59. Karlin 1928	Neugeb.	Lücke lks.	Keine Situsang. Aus der Abb. geht hervor, daß d. ges. Dünn- u. Dickdarm teils in d. Brusthöhle, teils unmittelb. unter dem Zwerchfell lag
60. Kleine 1928	24 Std. Neugeb. ♀	Lücke lks.	Mesenterium commune
61. Sievers 1928	2 Std. altes ♀	Nabelschnurbruch Lücke lks.	Mesenterium commune
62. Hook u. Kallius 1928	—	Lücke lks.	Mesenterium commune
63. Brown 1929	5jähr. ♀	Hernie lks.	Dünndarm u. Dickdarm bis zur Flexura lienalis in der lk. Brusthöhle
64. Dansey 1929	48jähr. ♀	Hernie lks.	Im Bruchsack: Dünndarm, Col. asc. u. Transversum
65. Mc. Fadden 1929	4½j. ♀	Lücke lks.	Der ganze Dünndarm und der größte Teil d. Dickdarms oberhalb d. Zwerchfells
66. Truesdale 1929	5jähr. ♂	Lücke lks.	Das Coecum war weit nach oben bis dicht unter das Zwerchfell verlagert
67. Dodds u. Pocock 1930	Neugeb. ♀	Hernie re.	Mesenterium commune
68. Epstein 1930	Neugeb. ♀	Hernie lks.	Magen, Dünn- und Dickdarm im Thorax
69. Epstein 1930	Neugeb. ♀	Hernie lks.	Im Thorax: Col. desc., transv., Coecum und Dünndarm
70. Harper u. Andersen 1930	Neugeb.	Lücke lks.	In der Brusthöhle alle Bauchorgane mit Ausnahme von Leber, Magen, Milz und einigen Dünndarmschlingen

Name des Autors:	Alter:	Zwerchfell-defekt	Anatomischer Befund:
71. Kuba Hisao 1930	—	Doppels. Lücke	Mesenterium commune
72. Moschkow 1930	38jähr. ♀	Lücke lks.	Coecum i. d. Pleurahöhle
73. Olshausen 1930	18 Jahre	Lücke re.	Mesenterium commune
74. Putschar 1930	Neugeb. ♀	Hernie lks.	Mesenterium commune
75. Putschar 1930	Neugeb. ♀	Lücke re.	Mesenterium commune
76. Putschar 1930	Neugeb. ♀	Lücke lks.	Mesenterium commune
77. Putschar 1930	Totgeburt ♀	Lücke lks.	Mesenterium commune
78. Putschar 1930	Neugeb. ♀	Lücke lks.	Coecum v. d. Wirbelsäule
79. Putschar 1930	Neugeb. ♀	Hernie lks.	Coecum m. Appendix im Bruchsack
80. Putschar 1930	Totgeburt ♀	Lücke lks.	Mesenterium commune
81. Putschar 1930	Fötus ♀	Lücke lks.	Coecum v. d. Wirbelsäule lokalisiert
82. Putschar 1930	Fötus ♀	Lücke lks.	Dünndarm u. Colon asc. im lk. Brustraum
83. Putschar 1930	Fötus ♀	Lücke lks.	Dünndarm und Colon asc. im Brustraum
84. Putschar 1930	Neugeb. ♀	Lücke lks.	Mesenterium commune
85. Putschar 1930	Neugeb. ♀	Hernie lks.	Mesenterium commune
86. Putschar 1930	Neugeb. ♀	Hernie lks.	Coecum i. d. Gegend d. lk. Niere
87. Putschar 1930	Neugeb. ♀	Zwerchf.-lücke lks. u. Hernie lks.	Mesenterium commune
88. Schönbauer u. Warkany 1930	2½ Mon. alt	Lücke lks.	Ileum, Coecum und Colon asc. im Bruchsack
89. Ankerhold-Hellner 1931	5 Woch. alt	Hernie lks.	Colon asc. i. d. lk. Brusthöhle

Name des Autors:	Alter:	Zwerchfell-defekt	Anatomischer Befund:
90. Delvé, Semelaigne, Uhry 1931	3 Mon. alter Säugling	Hernie re.	Im Bruchsack: Dünndarm, Coecum, Colon asc. und transv.
91. Döring 1931	19jähr. ♀	Lücke lks.	Appendix lks. unter d. Zwerchf.
92. Fujinami 1931	—	Hernie lks.	Dünndarm sowie Colon asc. u. transv. in der Brusthöhle
93. Oskaderov 1931	Neugeb. ♀	Defekt der lk. Zwerchf.-hälfte	Verlagerung d. Magens sowie des ges. Dünn- u., Dickdarms u. der Milz
94. Bud 1932	6 Tage alt	Hernie lks.	Die Därme m. lk. Niere, samt Col. desc. im lk. Thoraxraum
95. Conybeare, Donaldson u. Simpson 1932	14jähr. ♀	Hernie re.	Coec. oberh. d. Leber in der Brusthöhle
96. Devois 1932	23jähr. ♂	Hernie re.	Oberhlb des Zwerchfells Colon asc. und Teil d. Quercolons
97. Goryllos u. Tow 1932	13 Tage alt	Lücke lks.	In lk. Pleurahöhle: Dünndarm, Coecum, Colon transv.
98. Jisuka, Tadaharu, Sano 1932	8 Mon. alt ♀	Lücke lks.	Jejunum, Colon asc. und transv. im Pleuraraum
99. Rossi u. Puviavi 1932	3jähr. ♂	Hernie lks.	Im Pleuraraum ist ganzer Dünn- und Dickdarm bis zur Flexura lienalis
100. D'Istria 1933	4½j. Kind	Hernie lks.	Im Brustraum ganzer Dünndarm und Coecum
101. May 1933	—	Doppels. Hernie	Im Bruchsack Colon asc.
102. Newberger 1933	Neugeb.	Lücke lks.	Ganzer Dickdarm, Milz, z. T. Leber, Magen, Dünndarm und Pankreas in der Brusthöhle
103. Barret u. Wheaton 1934	4½ Mon. alt. Säugling	Lücke lks.	Alle Därme befinden sich im Thorax lks.
104. Bommer 1934	Neugeb.	Hernie im Bereich d. Herzbeutelbodens	Mesenterium ileocolicum comm.
105. Klarfeld 1934	41jähr. ♂	Lücke lks.	Milz, Magen, Duodenum, Pankreas, Dünndarm in d. Brusthöhle

Name des Autors:	Alter:	Zwerchfell-defekt	Anatomischer Befund:
106. Peter 1934	Neugeb. ♀	Lücke lks.	In der lk. Brusthöhle Dünn- und Dickdarm
107. Peter 1934	Neugeb. ♂	Lücke lks.	Coecum in der Brusthöhle
108. Serzanin 1934	Neugeb.	Lücke lks.	Außer Leber, re. Niere, Mastdarm u. Teil d. S. romanum alle Organe in der Brusthöhle
109. Bini 1935	7½j. Kind	Lücke lks.	Magen, Coecum, Ascendens, Transversum, Teil d. Ileum und Milz in der lk. Brusthöhle
110. Forty 1935	70jähr. ♂	Hernie re.	1 m Dünndarm in der Brusthöhle, Coecum am Zwerchfell
111. Friedmann u. Ehrlich 1935	7Woch. alt. ♂	Lücke re.	Mit Ausnahme eines Teils des Jejunum und Sigmoids gesamter Darm in der Brusthöhle
112. Gilbert u. Babaiantz 1935	9 Mon. alt ♂	Hernie re.	Im Bruchsack Darm von der Mitte des Duodenums bis zum Colon transv.
113. Lissowetzky 1935	Neugeb. ♂	Lücke lks.	Coecum in der Brusthöhle
114. Lissowetzky 1935	Neugeb. ♂	Lücke lks.	In der Brusthöhle u. a. Dünndarm u. Dickdarm mit Gekrös
115. Polet 1935	Alter unbekannt	Hernie re.	Im Thoraxraum nahe dem Herzschatten Colon asc. und Teil des Transversum
116. Røvig 1936	38jähr. ♀	Hernie lks.	Bruchinhalt: Abnorm langer Dickdarm, Magen, Duodenum und Teil des Dünndarms
117. Falsia, Miguel, Ricardo, Allievi 1937	Neugeb., 1½ Std. alt	Lücke lks.	Im Bauch nur Leber, Blase und Colon desc.
118. Falsia, Miguel, Ricardo, Allievi 1937	Neugeb.	Lücke lks.	In der Lücke: Leber, Dünndarm und Appendix
119. Path. Inst. Göttingen 1930/194	Neugeb. ♀	Lücke lks.	Mesenterium commune
120. 1930/224	Neugeb. ♀	Lücke lks.	Mesenterium commune
121. 1930/256	Totgeburt ♀	Lücke lks.	Mesenterium commune

Name des Autors:	Alter:	Zwerchfell-defekt	Anatomischer Befund:
122. 1930/265	Totgeburt ♀	Lücke lks.	Mesenterium commune
123. 1930/420	Totgeburt ♀	Membran.-Verschluß links	Mesenterium commune
124. 1931/26	Totgeburt ♀	Lücke lks. und re.	Mesenterium commune
125. 1931/29	Neugeb. ♀	Lücke lks.	Mesenterium commune
126. 1931/51	Neugeb. ♀	Lücke lks.	Mesenterium commune
127. 1931/63 Museum	Neugeb. ♀	Lücke lks.	Mesenterium commune
128. 1931/343	Totgeburt ♀	Lücke lks.	Mesenterium commune
129. 1931/388	Totgeburt ♀	Hernie lks.	Mesenterium commune
130. 1933/6	Fötus ♀	Lücke lks.	Mesenterium commune
131. 1933/229	Totgeburt ♀	Lücke lks.	Mesenterium commune
132. 1933/287	4 Woch. ♀	Lücke lks.	Mesenterium commune
133. 1933/415	Totgeburt ♀	Lücke lks.	Mesenterium commune
134. 1934/26	Totgeburt ♀	Lücke lks.	Mesenterium commune
135. 1934/95	Totgeburt ♀	Lücke lks.	Mesenterium commune
136. 1934/276	Totgeburt ♀	Lücke lks.	Mesenterium commune
137. 1934/277	Totgeburt ♀	Lücke re.	Mesenterium commune
138. 1934/278	Totgeburt ♀	Hernie lks.	Mesenterium commune
139. 1934/367	Totgeburt ♀	Hernie re.	Mesenterium commune
140. Chir. Klinik Göttingen Fall H. R.	13 Jahre ♀	Lücke lks.	Mesenterium commune
141. Chir. Klinik Göttingen Fall B. S.	11 Jahre ♀	Lücke lks.	Mesenterium commune
142. Chir. Klinik Göttingen Fall M. W.	32 Jahre ♂	Hernie lks.	Mesenterium commune
143. Chir. Klinik Göttingen Fall A. B.	35 Jahre ♂	Hernie lks.	Mesenterium commune

Dieses Ergebnis zeigt eindeutig, daß das Zusammentreffen von angeborenen Zwerchfellbrüchen und Mesenterialmißbildungen nicht von irgendwelchen Zufällen abhängen kann, sondern daß hier eine Gesetzmäßigkeit besteht, indem Störungen des einen Organs ganz bestimmte Rückwirkungen auf die Entwicklung des anderen haben. Um die mesenterialen Mißbildungen und ihre Beziehung zu den Zwerchfellbrüchen und -lücken zu verstehen, ist es notwendig, kurz auf die entwicklungsgeschichtlichen Vorgänge einzugehen.

Die ursprünglich einheitliche Leibeshöhle wird sehr früh durch das primitive Zwerchfell in die Peritonealhöhle einerseits und die Herzbeutel- und Pleurahöhlen andererseits getrennt. Bereits beim Embryonen von 2 mm Länge beginnt sich diese Trennung durch die Anlage des Septum transversum, dem Hauptanteil des häutigen Zwerchfells, zu vollziehen. Bekanntlich entsteht ja das Zwerchfell aus drei Teilen, dem schon erwähnten Septum transversum, welches aus dem ventralen Mesenterium hervorgeht, seitlich aus den sogenannten Zwerchfellpfeilern und hinten aus dem Mesenterium dorsale des Darmes. Das Septum transversum, das dem Herzen als Unterlage dient, befindet sich wie dieses zunächst in der Halsregion und macht im Laufe der Entwicklung entsprechend dem Tieferrücken des Herzens diese Wanderung mit, um an der Grenze von Brust- und Lendenregion endlich Halt zu machen. Im mesenchymalen Gewebe des Septums verlaufen die Venae omphalo mesentericae und die Nabelgefäße zu den Ductus Cuvieri. Diese haben bis zu ihrer Mündung in den Sinus venosus im Septum einen transversalen Verlauf. Mit dem Tiefertreten der Ventrikelschleife und der dadurch bedingten Kranialverschiebung des Vorhofschenkels und des Sinus venosus müssen auch die Ductus Cuvieri zwangsläufig ihre Verlaufsrichtung ändern. In zwei von ihnen aufgeworfenen Falten, den Plicae pleuropericardiacae nehmen sie eine mehr und mehr kranial aufsteigende konvergierende Richtung ein. Durch zunehmendes Wachstum nähern sich die Plicae pleuropericardiacae der Mittellinie, um mit dem Mesocordium posterius zu einer frontal eingestellten Scheidewand, dem Septum pleuropericardiacum zu verschmelzen. Damit ist eine Abschließung der Herzbeutelhöhle von den Pleurahöhlen erreicht. Es besteht nunmehr noch eine große Verbindung zwischen Bauch- und Pleurahöhlen durch das Foramen pleuroperitoneale, das in der weiteren Entwicklung des Zwerchfells geschlossen wird. In der hinteren Bauchwand zwischen Urnierenfalten und Mesenterium dorsale erheben sich zwei Falten, die zunnächst ein Stück aufwärts verlaufen, um dann in einem nach kaudal konvexen Bogen umzubiegen und den Rand des Septum transversum zu erreichen. Medial treten diese Falten, die man als Membranae pleuroperitoneales oder Zwerchfellpfeiler bezeichnet, in Beziehung zum Mesenterium dorsale des Darmes, nach vorn verwachsen sie mit dem Septum transversum, so daß damit ein völliger Abschluß erreicht ist. Allerdings er-

folgt die Vereinigung nicht so schnell und vollständig, es bleibt während einiger Zeit noch eine kleine Oeffnung bestehen, die sich erst in der 7.—8. Embryonalwoche völlig schließt und zwar rechts früher als links. In der mangelhaften Ausdehnung der Membranae pleuroperitoneales und dem damit nicht erreichten Anschluß an das Septum transversum, ist der Hauptgrund für die Lückenbildung im Zwerchfell zu suchen. Diese Lücken finden sich durchweg an der Stelle des späteren Trigonum lumbocostale. Das häufigere Vorkommen links wird durch den späteren Schluß des Foramens pleuroperitoneale dieser Seite und durch die schützende Lage der Leber auf der rechten Seite, die eine Vorlagerung von Baucheingeweiden in die rechte Brusthöhle nicht so leicht zuläßt, erklärt. Je nachdem, in welchem Zeitpunkt die Entwicklungsstörung einsetzt — sie kann bereits so früh auftreten, daß es überhaupt nicht zur Ausbildung der Pleuroperitonealmembran kommt — wird sich die Größe des Defektes danach richten. An die Entwicklung des häutigen Zwerchfells schließt sich das Einwachsen der Muskulatur, die aus dem 3. und 4. Cervikalmyotom stammt, noch nachweisbar an der Innervierung. Am Ende des 3. Embryonalmonats ist diese Entwicklung abgeschlossen.

Während der Zeit der Zwerchfellentwicklung haben sich entsprechende Vorgänge am Darm abgespielt, die aus dem soliden Epithelrohr der Darmanlage die komplizierten Lageverhältnisse der Darmschlingen in der Bauchhöhle schaffen.

Das ursprünglich in der Medianebene gerade verlaufende Darmrohr zeigt in der 6. Embryonalwoche noch sagittalen Verlauf, aber schon eine Gliederung in einzelne Abschnitte. Die endgültige Magenform ist angedeutet. Auf den Pylorus folgt der Duodenalbogen mit der Flexura duodeno-jejunalis, und darauf die große Nabelschleife, die mit scharfer Biegung, der späteren Flexura coli-sinistra, in den gradverlaufenden Endabschnitt des Darmes übergeht. Am kaudalen Schenkel der Nabelschleife ist an einer kleinen Ausbuchtung die Anlage des Coecums erkennbar. Bestimmend für die weitere Entwicklung sind drei Vorgänge, die in ihren Abläufen und Wechselbeziehungen untereinander einem inneren Entwicklungszwang und auch mechanischen Momenten unterliegen, wonach es in der Regel zu einer ganz bestimmten Lageanordnung der Darmschlingen kommt, nämlich ungleichmäßiges Längenwachstum verbunden mit Schleifendrehung und Anheftung gewisser Darmteile an die hintere Bauchwand, durch Verwachsungen des parietalen und visceralen Mesenteriums.

Mit dem Beginn der Magendrehung nimmt auch die Entwicklung des Duodenums ihren Anfang. Der zunächst sagittal stehende Bogen erhält dadurch einen mehr horizontalen Verlauf und in einem späteren Zeitpunkt durch Tieferrücken des nach rechts sehenden Schenkels eine frontale Einstellung. Gleichzeitig tritt starkes Längenwachstum der oberen Nabelschleife auf, es bilden sich mehrere Schlingen, die durch

gesteigertes Wachstum teilweise eine Zeitlang aus der Bauchhöhle herausverlagert werden, weil das Wachstum des übrigen Körpers nicht damit Schritt hält und der Raum zu eng wird. Nach Zurückverlagerung befindet sich das ganze Knäuel der Dünndarmschlingen auf der rechten Seite, während der kaudale Schenkel der Nabelschleife, der dem Dickdarm entspricht, und nicht in dem gleichen Maße mitgewachsen ist, aus seiner Lage nach links und aufwärts verdrängt wird. Bedeutend für die weitere Entwicklung ist die Linkswanderung der Flexura duodenojejunalis über die Mittellinie hinaus und der dadurch bedingten Rechtswanderung des primären Colonbogens. Das Colon ascendens zieht mit seinem Mesenterium über die Radix mesenterii des Dünndarms hinüber auf die rechte Seite und senkt sich durch weiteres Wachstum an den Dünndarmschlingen vorbei in die rechte Fossa iliaca, sodaß nun der Dünndarm gewissermaßen vom Dickdarm umrahmt wird. In manchen Abschnitten kommt es dann weiter unter Verlust des freien Gekröses zu Verwachsungen mit der hinteren Bauchwand, so an der Pars descendens und horizontalis inferior des Duodenums und am ganzen Colon ascendens und descendens. Das Colon transversum geht ebenfalls Verlötungen ein, doch nur im Verlauf seines freien Mesenteriums, es behält daher einen gewissen Grad seiner Beweglichkeit. Wird dieser normale Entwicklungsverlauf zu einem Zeitpunkt gehemmt, in dem die Masse der Dünndarmschlingen noch ausschließlich auf der rechten und das ganze Colon auf der linken Seite liegen, also noch an einem gemeinsamen Gekröse hängen, bezeichnet man diesen Zustand als Mesenterium commune. Die Störung kann in allen Entwicklungsstufen auftreten, dementsprechend finden sich alle möglichen Uebergänge von hochgradigen Formen, die den ursprünglichsten Verhältnissen entsprechen bis zu den leichten Unregelmäßigkeiten, bei denen die Störung verhältnismäßig spät eingesetzt hat. So läßt sich wie bei den Zwerchfelldefekten aus der Schwere der Mißbildung direkt erkennen, wann die Entwicklungsstörung eingesetzt hat. Die ursprünglichsten Verhältnisse finden sich beim Mesenterium commune totale, bei dem ein freies Gekröse für den gesamten Darm besteht. Die Linkswanderung der Flexura duodeni-jejunalis und die Rechtswendung des Colonbogens ist ausgeblieben, das Duodenum liegt also rechts wie der ganze Dünndarm, während die linke Bauchseite vom Dickdarm eingenommen wird. Das Duodenum kann dabei wiederum entsprechend seinen verschiedenen Entwicklungsstufen in Lage und Form sehr wechseln. Wenngleich in den meisten Fällen bei Rechtslage des Duodenums eine Linkslage des gesamten Dickdarms besteht, so braucht dieses Verhalten durchaus keine zwangsläufige Folge zu sein. V o g t hat allerdings hier von einer gesetzmäßigen Abhängigkeit gesprochen und rein mechanische Ursachen für diese Wechselwirkung angeführt, nach denen das Andrängen der Flexura duodeno-jejunalis gegen das Mesenterium des Colonbogens einen Anstoß zur natürlichen Darmverlagerung geben soll. Doch sind

nachdem mehrere Fälle von Rechtslage des Duodenus ohne Mesenterium commune beschrieben worden, die darauf hindeuten, daß die Linkswanderung der Flexura duodeno-jejunalis nicht ursächlich für die Rechtswanderung des Colonbogens verantwortlich zu machen ist (Nell, Pernkopf). Auch die umgekehrten Verhältnisse, regelrechte Duodenalentwicklung mit linksliegender Flexura duodeno-jejunalis, aber ausgebliebener Colonwanderung nach rechts, also ein Mesenterium iloecolicum commune, sprechen gegen Vogt's Behauptung. Nicht immer setzt die Hemmung in einem so frühen Zeitpunkt ein, daß die Drehung der Dickdarmschlingen ausbleibt. Sie kann auch zu einer Zeit beginnen, in der die Entwicklung bis auf die Verlötung des visceralen und parietalen Mesenteriums regelrecht verlaufen ist. In diesen Fällen entspricht zwar die Lage der einzelnen Darmschlingen dem allgemeinen Durchschnitt, ihre Beweglichkeit ist jedoch außergewöhnlich. Bleibt die Verwachsung der Pars descendens und horizontalis inferior des Duodenums aus, wird der obere Teil des Duodenums, dem Zug des Magens folgend, nach links rücken. Ein freies Mesenterium des Ascendens, das man klinisch als Coecum mobile bezeichnet (richtiger Ascendens mobile), ermöglicht diesem Darmteil größere Beweglichkeit in der Bauchhöhle und kann daher einmal Ursache für einen Volvulus oder eine Invagination werden.

So verschiedenartig sich die Störung auch auswirkt, immer ist die Entwicklungshemmung, deren tiefere Ursache man nicht kennt, dafür anzuschuldigen, die nur durch ihr früheres oder späteres Einsetzen verschiedene Grade und die jeweilige Form bedingt.

Das regelmäßige Zusammentreffen von Mesenterium commune und angeborenem Zwerchfellschaden legt die Vermutung nahe, letztere als Ursache für die Hemmung anzunehmen. Einige Forscher haben allerdings das Gegenteil daraus gefolgert, sie hielten die Darmmißbildung für das Primäre. Durch Empordrängen von Darmschlingen gegen das Zwerchfell und Verlagerung in die Brusthöhle hinein sollte der Schluß des Foramen pleuroperitoneale verhindert werden. Der Anlaß für die Verlagerung wurde verschieden erklärt, einerseits durch Druckerhöhung in der Bauchhöhle nach der Rückverlagerung der außerhalb der Bauchhöhle gelegenen Darmschlingen, andererseits suchte man den Grund in einem zu niedrigen Druck in der Brusthöhle. Gegen das erstere läßt sich einwenden, daß zu der Zeit, in der die Rückverlagerung erfolgt, etwa bei Embryonen von 40—50 mm Länge, ein Schluß des Foramen pleuroperitoneale längst erreicht ist; gegen die zweite Erklärung, daß von einer Druckdifferenz in dem Maße zwischen Bauch- und Brusthöhle während des fötalen Lebens nicht die Rede sein kann, erst mit dem Einsetzen der extrauterinen Atmung und der Entfaltung der Lungen tritt der negative Druck in der Brusthöhle auf. Außerdem erfolgt der Schluß des Foramen pleuroperitoneale schon verhältnismäßig früh, in der 7.—8. Embryonalwoche, also zu einer Zeit, in der die Darment-

wicklung noch auf niederer Stufe steht und noch keine Linkswanderung des Duodenums stattgehabt hat. Sehr wahrscheinlich ist demnach doch die Schlußfolgerung, daß die Zwerchfellmißbildung das Primäre ist und ihrerseits eine Wirkung auf die Darmentwicklung im Sinne einer Hemmung ausübt, deren Gründe bisher nicht erforscht sind und mechanisch sich auch nicht erklären lassen. Vielmehr muß man hier schon im Keimmaterial verankerte fehlerhafte Anlagen, die diese pathologische Wechselwirkung hervorrufen, annehmen.

Muß also die Frage nach den inneren Zusammenhängen, die zwischen den angeborenen Zwerchfelldefekten und den Darm- und Mesenterialmißbildungen bestehen, vorläufig noch unbeantwortet bleiben, für die Praxis ist der Nachweis der Tatsache an sich das Entscheidende.

Wird aus klinischen und röntgenologischen Krankheitszeichen die Lücke im Zwerchfell erkannt und finden sich außerdem Regelwidrigkeiten der Darmanlage, so darf mit größter Wahrscheinlichkeit angenommen werden, daß es sich um einen angeborenen Zustand handelt. Allerdings ist der Nachweis manchmal nicht einfach, wie auch ein Zwerchfellbruch immer noch große diagnostische Schwierigkeiten bereitet, weil sowohl die klinischen als auch die röntgenologischen Erscheinungen nicht immer ganz eindeutig ausgebildet sind. In der Zeit, als es noch keine Röntgenstrahlen gab, ist während des Lebens nur in seltenen Fällen die richtige Diagnose gestellt worden.

Es gibt eine Fülle von Röntgenzeichen für den Zwerchfellbruch, die, einzeln genommen, immer nur bedingten Wert besitzen, in der Gesamtheit aber doch in den meisten Fällen eine sichere Diagnose erlauben.

Besteht ein Zwerchfellbruch, so wird auf der betreffenden Seite keine fortlaufende Zwerchfellgrenze vorhanden sein, statt dessen eine mehr stufenförmig gebrochene Begrenzungslinie oder die in die Brusthöhle vorgefallenen Bauchorgane lassen überhaupt keine Abgrenzung gegenüber dem Lungengewebe mehr zu. Ist die Lücke im Zwerchfell nicht allzu groß, muß am Bruchring ein Winkel zwischen dem Zwerchfell und den vorfallenden Organen entstehen. Bei sehr kleiner Oeffnung kann eine direkte taillenförmige Einschnürung zustandekommen, die durch Gasaufblähung oder Kontrastfüllung besonders deutlich sichtbar wird. Bei sehr großen Lücken oder nahezu völligem Fehlen des Zwerchfells wird natürlich dieser Winkel nicht vorhanden sein. — Der Nachweis von auffallend hoch liegenden Bauchorganen im Schatten der Brustwand darf nicht als sicheres Zeichen für einen Bruch gewertet werden, da eine Relaxatio diaphragmatica u. U. ein ähnliches Bild ergibt. — Handelt es sich um vorgelagerte Hohlorgane, deutet Sichtbarkeit der Lungenzeichnung durch Gasblasen hindurch mit Sicherheit auf einen Bruch, ebenso kann eine Kranialverschiebung der oberen Begrenzungslinie bei Brusttieflage nur beim Bruch auftreten, abgesehen von den seltenen Fällen, bei denen Verwachsungen bestehen. Diese Verschieblichkeit, die

nur bei einer geschlossenen oder offenen Verbindung beider Höhlen möglich ist, führt zu häufig wechselnden Erscheinungen, je nachdem, welche Druckverhältnisse im Bauchraum bzw. in der Brusthöhle herrschen, welche Lage der Patient einnimmt und in welchem Füllungszustand die Eingeweide sich befinden. Daher ist eine mehrmalige Untersuchung zu verschiedenen Zeiten mit verschiedenen Bedingungen unbedingt erforderlich, wenn die erste Röntgendurchleuchtung keinen sicheren Aufschluß ergeben hat. Eine Magen—Darmpassage verbunden mit Kontrasteinlauf, läßt genau unterscheiden, welche Organe vorgefallen sind und welche Lage sie zueinander einnehmen.

Ein wertvoller diagnostischer Anhaltspunkt ist die paradoxe Bewegung des Bruches bei angestrengter Einatmung. Das Zwerchfell bewegt sich beiderseits beim kräftigen Einatmen nach abwärts, während die obere Begrenzungslinie des Bruches im Brustkorb aufwärts steigt. Noch deutlicher wird diese paradoxe inspiratorische Bewegung beim Müller'schen Versuch (Einatmen bei geschlossenem Kehldeckel). Hierbei nimmt der Druck in der Bauchhöhle durch die gleichzeitig beanspruchte Bauchpresse zu, der negative Druck in der Brusthöhle wird plötzlich stark vermindert, sodaß nun Baucheingeweide durch den erhöhten Druck bei vermindertem Widerstand in die Brusthöhle gedrängt werden. Kleine Brüche verhalten sich allerdings oft der Regel entsprechend, und bewegen sich gleichsinnig mit dem Zwerchfell. Ebenfalls verliert dieses Zeichen seine Gültigkeit, wenn Verwachsungen bestehen. — Das wichtigste diagnostische Hilfsmittel zur Erkennung der „falschen" Brüche ist das Pneumoperitoneum. Besteht eine offene Verbindung zwischen Bauch- und Brusthöhle, muß es beim Einblasen von O_2 in die Bauchhöhle notwendigerweise zum Kollaps der auf der Seite des Bruches liegenden Lunge kommen. In den seltensten Fällen führt dieses Versuchsverfahren einmal nicht zum Ziel, nämlich dann, wenn es zur Bildung eines Pseudobruchsackes kommt. — Schoen hat einen Fall beschrieben, bei dem das Netz sich über den vorgestülpten Magen gelegt hatte und sekundär an der Bruchpforte verwachsen war, — oder aber die vorgelagerten Organe gehen untereinander Verklebungen ein und verhindern so den Gasdurchtritt. — Eine inspiratorische Verdrängung des Herzens nach der gesunden Seite wird häufig beobachtet, kann aber fehlen und kommt ebenfalls bei Relaxatio vor, nach Reich hier sogar regelmäßiger und stärker als bei den Brüchen. Alle diese diagnostischen Erwägungen, die in Vorstehendem für die Zwerchfellbrüche und Lücken besprochen wurden, gelten in derselben Weise für die Zwerchfellzerreißungen.

Ist mit Hilfe der Röntgenuntersuchung ein Zwerchfellschaden festgestellt worden, so ist damit noch keineswegs gesagt, ob er angeboren oder erworben ist. Für diese Entscheidung ist nach dem früher Gesagten der Nachweis einer Entwicklungshemmung der Darmanlage er-

forderlich. Eine solche kann vor dem Röntgenschirm bei sorgfältiger Untersuchung aller Darmabschnitte nicht übersehen werden.

Am einfachsten liegen die Verhältnisse dann, wenn die Befestigung der unter gewöhnlichen Umständen an der hinteren Bauchwand angehefteten Darmabschnitte des Zwölffingerdarms, des aufsteigenden, sowie des absteigenden Dickdarms, ausgeblieben ist, d. h. wenn es sich um ein Mesenterium commune totale handelt. Die Lageanordnung sämtlicher Darmschlingen, die durch ein gemeinsames, freies und bewegliches Gekröse miteinander verbunden sind, entspricht der Entwicklungsstufe, auf der die Wachstumshemmung eingesetzt hat. Der gesamte Dünndarm liegt rechts, der Dickdarm links in der Bauchhöhle. Es ist verständlich, daß gerade in diesen Fällen die Verlagerung der verschiedenen Darmabschnitte in der Bauchhöhle einerseits und ihre Verlagerung in die Brusthöhle andererseits die stärksten Formen aufweist und röntgenologisch sofort zu erkennen ist. Etwas schwieriger ist der Nachweis einer Entwicklungshemmung der Darmanlage dann, wenn nicht der gesamte Darm, sondern nur einzelne Abschnitte, z. B. der Zwölffingerdarm, oder der aufsteigende Dickdarm, ein frei bewegliches Gekröse besitzen. In solchen Fällen ist, wie später gezeigt werden wird, eine wiederholte Röntgenuntersuchung unter bestimmten Bedingungen erforderlich.

In erster Linie ist bei der Röntgenuntersuchung auf ein Duodenum mobile zu achten. Denn die Verlagerung des Magens in die Brusthöhle ist in der Form, wie sie oft angetroffen wird, nur zu verstehen, wenn die Anheftung des Zwölffingerdarms ausgeblieben ist und infolgedessen die Pylorusgegend zusammen mit dem größten Teil des Zwölffingerdarms dem Zug des Magens nach oben folgt und nach links nachgibt. Nur so läßt sich außerdem die von Schlecht und Wels beschriebene Lage und Gestalt des Kaskadenmagens beim Zwerchfellbruch erklären (Nell). Es würde zu weit führen, auf die Ursachen, die die Bildung eines Kaskadenmagens in diesen Fällen zur Folge hat, im einzelnen einzugehen. Es soll daher nur auf den Unterschied zwischen einem gewöhnlichen Kaskadenmagen und einem solchen beim Zwerchfellbruch hingewiesen werden.

Bild 1 zeigt einen gewöhnlichen Kaskadenmagen, bei dem es durch eine spastische Einziehung im oberen Drittel des Magenabschnittes zu der bekannten Stufenbildung gekommen ist. Unterhalb der Cardia findet sich eine schüsselförmige Ausbuchtung der kleinen Curvaturseite des Magens, in der sich der Kontrastbrei zunächst ansammelt und sich erst bei weiterer Füllung des Magens in die tiefergelegenen Magenabschnitte entleert, wenn sein Spiegel die obere Grenze der ins Mageninnere vorspringenden Kontraktionsfalte erreicht hat. Der Pylorus liegt vor der Wirbelsäule und öffnet sich nach rechts in den wagerecht verlaufenden oberen Abschnitt des Zwölffingerdarms, der rechts von ihr

Bild 1

Bild 2

Bild 3

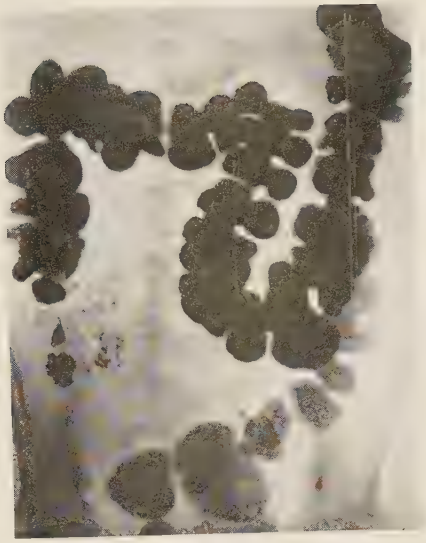

Bild 4

Bild 5

liegt. Eine Störung in der Aufhängung des Magens und Zwölffingerdarms besteht hier nicht.

Auf Bild 2 und 3 hat der Magen ebenfalls Kaskadenform, die sich jedoch von der vorstehend beschriebenen Form durch die Lage von Pylorus und Zwölffingerdarm grundsätzlich unterscheidet. Der Pylorus ist nicht nach rechts, sondern steil nach abwärts gerichtet und auch der auf ihm folgende Bulbus duodeni verläuft senkrecht nach abwärts und steht anstatt vor oder rechts von der Wirbelsäule links von ihr. Diese Linksverlagerung der unteren Magenabschnitte und des Zwölffingerdarms kann nur zustandekommen, wenn die Aufhängebänder des Magens und Duodenums stark gelockert sind und die Verklebung des Zwölffingerdarms mit der hinteren Bauchwand ausgeblieben ist. In diesen Fällen ist die Duodenalschleife im ganzen oft noch erhalten. Auch die Flexura duodeni jejunalis ist ausgebildet. Die Entwicklungsstörung besteht lediglich in der ausgebliebenen Befestigung des Duodenums an der hinteren Bauchwand.

Unabhängig von der Entwicklungsstörung des Zwölffingerdarms und sehr viel häufiger finden sich Entwicklungshemmungen in der Ileocoecalgegend. Auch hier können sie gradmäßig verschieden sein und von dem mehr oder weniger stark ausgebildeten Mesenterium ileocolicum commune bis zum sogenannten Coecum mobile beobachtet werden. Auch hier kommt es darauf an, die regelwidrige Lage eines Darmabschnittes röntgenologisch nachzuweisen, der unter gewöhnlichen Verhältnissen einen ganz bestimmten Platz in der Bauchhöhle einnimmt. Eine Verlagerung des Coecums unter den quer-verlaufenden Dickdarm, unter die Flexura lienalis, oder sogar in die Brusthöhle, ist selbstverständlich nur dann möglich, wenn die Befestigung des aufsteigenden Dickdarms ausgeblieben ist. Dagegen beweist die regelrechte Lage des Dickdarms noch keineswegs, daß die gesamte Darmentwicklung ungestört verlaufen ist.

So findet sich z. B. auf Bild 4 ein scheinbar völlig normaler Dickdarm. Außer einer tief durchhängenden Schleife des querverlaufenden Dickdarms, die jedoch nichts Außergewöhnliches ist, sind keine Besonderheiten zu erkennen. Eine Wiederholung der Röntgenuntersuchung ergab jedoch wesentlich andere Verhältnisse, die aus Bild 5 zu ersehen sind. Die Uebersichtsaufnahme zeigt nicht mehr die rahmenartige Anordnung der Dickdarmabschnitte von Bild 4. Das bei der vorhergehenden Untersuchung im rechten Unterbauch gelegene Coecum findet sich jetzt nach links verlagert unter dem Colon transversum. Eine derartige Verlagerung ist aber nur auf Grund eines langen und freien Mesenteriums des Colon ascendens möglich. Die Entwicklungshemmung muß also zu einem Zeitpunkt eingesetzt haben, als die Wanderung des Colonbogens nach rechts abgeschlossen war. Es ist lediglich die Befestigung an der hinteren Bauchwand ausgeblieben. Hätte man sich mit der ersten Untersuchung begnügt, so wäre diese Ent-

wicklungsstörung sicher übersehen worden. Aus diesem Beispiel geht deutlich hervor, wie wichtig in fraglichen Fällen eine Wiederholung der Röntgenuntersuchung sein kann. In der Regel wird man allerdings schon bei der ersten Durchleuchtung zum Ziel kommen, wenn man durch Umlagerung des Kranken oder durch Druck und Gegendruck mit der Hand die Beweglichkeit der einzelnen Darmabschnitte prüft.

Die bei Entwicklungsstörungen des Zwerchfells beobachteten Regelwidrigkeiten der Darmanlage erstrecken sich also im wesentlichen auf eine unvollkommene oder fehlerhafte Befestigung einzelner Darmabschnitte und ihren Folgezustand. Derartige Entwicklungshemmungen kommen allerdings auch ohne Zwerchfellmißbildungen vor. Nach dem Durchleuchtungsgut der Göttinger Chirurgischen Klinik wurden bei 2000 Durchleuchtungen 15 (0,75 %) Mißbildungen der Darmanlage beobachtet. Bei einem solchen Hundertsatz ist die Wahrscheinlichkeit des Zusammentreffens eines durch einen Unfall verursachten Zwerchfellrisses mit einer Regelwidrigkeit der Darmanlage so gering, daß man aus ihm mit der weitaus größeren Wahrscheinlichkeit auf einen angeborenen Zustand schließen darf.

Zusammenfassung.

Im Schrifttum der Zwerchfellbrüche vom Jahre 1911 bis 1937 fanden sich 118 Fälle mit angeborenen Zwerchfellschäden, wie sich durch die Operation bzw. Obduktion feststellen ließ, die mit einer einzigen Ausnahme gleichzeitig Mißbildungen in der Darmanlage aufwiesen. 21 Sektionen des pathologischen Institutes und 4 Fälle der chirurgischen Klinik zeigten ohne Ausnahme das gleiche Ergebnis.

Die Mißbildungen bestanden zumeist in einer fehlerhaften Gekrösebefestigung kleinerer oder größerer Darmabschnitte, wie sie durch eine Wachstumshemmung in der regelrechten Darmentwicklung zu verschiedenen Zeitpunkten verursacht werden. Da sich diese röntgenologisch in jedem Fall einwandfrei nachweisen lassen, ist damit ein wichtiges diagnostisches Hilfsmittel zur Erkennung angeborener Zwerchfellbrüche und Lücken gegeben, welche vor allem für die ärztliche Begutachtung von großem Wert sein wird, wenn es sich bei Rentenansprüchen um die Entscheidung handelt, ob ein Zwerchfellbruch Folge eines dafür angeschuldigten Unfalls ist oder ob er bereits vorher bestanden hat.

Zum Schluß gestatte ich mir, Herrn Professor Dr. Stich für die freundliche Förderung der Arbeit herzlich zu danken. Besonders möchte ich auch Herrn Dr. Nell für seine Anregung und Hilfsbereitschaft herzlichst danken.

Literaturangaben.

Alpert: Med. I. a. Rec. (Am.) 123, 84.
Ankerhold—Hellner: Arch. Kinderhk. 93, 303.
Aßmann: Die Röntgendiagnostik d. Inneren Krankheiten. Leipzig 1921.
Aue: Dtsch. Z. Chir. 160, 14.
Barret u. Wheaton: Brit. I. Surg. 21, 420.
Beilin: Röpra 6, 224.
Bini: Ann. ital. Chir. 14, 75.
Blumenfeld: N. Y. med. J. 116, 131.
Bokay: Jber. Kinderhk. 72, H. 1.
Bommer: Dissertation Tübingen 1934.
Borden: Ann. Surg. 75, 337.
Breckhoff: Röntgenprax. 5, 257.
Breitner: Arch. klin. Chir. 117, 164.
Brown: Surg. Chir. N. Amer. 9, 1191.
Brush: Arch. Pediatr. (Am.) 44, 612.
Bud: Zbl. Gynäk. 1932, S. 1182.
Cailloud: Virchows Arch. 218, 64, 1914.
Cartellieri: Virchows Arch. 263, 599, 1927.
Cohn—Czempin: Zbl. Gynäk. 45, 1490.
Connors and William: Ann. Surg. 57, 725.
Conybeare, Donaldson u. Simpson: Gny's Hosp. Rep., Lond. 82, 490.
Coryllos u. Tow: J. thorac. Surg. (Am.) 2, 56.
Corning: Lehrbuch d. Entwicklungsgeschichte d. Menschen.
Dansey: Med. J. Austral. 1929 II, 920.
Delvé, Semelaigue et Uhry: Bull. Soc. Pédiatr. Par. 29, 511.
Devois: Bull. Soc. Radiol. méd. France 20, 68.
Dodds: J. Obstetr. 35, 737.
Dodds and Pocock: Arch. Dis. Childh. 5, 233.
Döhring: Dtsch. Z. Chir. 232, 393.
Dondarini: Pediatria (Riv.) 33, 1293.

Dongen: Ndld. Tschr. Geneesk. **66**, 582.

Duval: Bull. méd. **27**, 1043.

Duval et Vaudremer: Rev. Orthop. (Tr.) **25**, 105.

Eichler: Röntgenprax. **2**, 712.

Epstein: Med. J. a. Rec. (Am.) **132**, 76.

Mc. Fadden: Brit. med. J. **3575**, 45.

Falsia, Miguel, Ricardo: Sem. méd. (Arg.) **1937 II**, 368.

Ferreira Correa: Arch. Lat.-amer. Pediatr. (Arg.) **17**, 178.

Fitzmaurice—Kelly: Brit. J. Surg. **9**, 302.

Forty: Brit. J. Surg. **22**, 500.

Frank: Fschr. Röntgenstr. **27**, 145.

Freud u. Horner: Fschr. Röntgenstr. **29**, 201.

Friedmann u. Ehrlich: Amer. J. Dis. Childr. **50**, 443.

Fuchs: Jzvestija Tomskowo Gosudarstvenno Universiteta **73**, 137.

Fujinami: Arch. jap. Chir. **8**, 831.

Funk—Brentano: Sitzungsbericht v. 1. 6. 1900 d. „Anatomischen Gesellschaft" zu Paris.

Gilbert u. Babaiantz: J. belge Radiol **24**, 537.

Greiner: Z. angew. Anat. **5**, H. 1/2.

Gruber, G. B.: Virchows Arch. **218**, H. 1.

— D. Mophol. d. Mißbildgn. d. Menschen u. d. Tiere, III. Teil, XII. Lieferung, 1927.

Gruber, W.: Arch. f. pathol. Anat. u. Physiol. **47**, 4. Folge, **7**, 382.

Harper u. Andersen: Amer. J. Obstetr. **20**, 324.

Hayer: Fschr. Röntgenstr. **48**, 165.

Heidenhein: Dtsch. Z. Chir. **76**, 394.

Hofer: Arch. Gynäk. **114**, 620.

Hook u. Kallius: Virchows Arch. **257** (1925).

Horsch u. Schilling: Röntgenprax. **6**, 458.

Huber: Dtsch. med. Wschr. **1925 I**, 729.

Hütte: Orv. Hetil. (Ung.) **66**, H. 4, 29.

Hume: Brit. J. Surg. **10**, 207.

— Brit. J. Surg. **19**, 527.

D'Istria: Riforma med. **1930**, 1037.

Jahn: Z. Anat. u. Entw.gesch. **61** (1921).

Jisuka, Tadaharu u. Sano: Ref. Zbl. Kinderhk. **27**, 428.

Karlin: Med. Welt **2**, 62 (1928).

Klarfeld: Vestn. Chir. **H. 95/96**, 129.

Kleine: Beitr. path. Anat. **80**, 609.
König u. **Magnus:** Handbuch d. ges. Unfallheilkunde, Bd. IV.
Kohlmann: Röntgendiagnostik u. Therapie.
Kubo Hisao: Virchows Arch. **273**, 82.
Lacher: Arch. klin. Medizin **27**, 268 (1880).
Latta: Amer. J. Dis. Childr. **24**, 297.
Lauenstein: Z. Kinderhk. **54**, 117.
Liepmann: Arch. Gynäk. **68**, H. 3.
Lininger, Weichbrodt u. **Fischer:** Handbuch d. ärztl. Begutachtg.
Makkas: Dtsch. Z. Chir. **187**, 246.
May: Radiology (Am.) **20**, 275.
Meyer, A. W.: J. Anat. a. Physiol. **48**, 153.
Misikoff: Chirurgitscheski Archiv Weljaminowa **29**, H. 6, 975.
Morell: Brit. J. Radiol. (Arch. Radiol.).
Moschkow: Röntgenprax. **2**, 1002.
Müller: Dissertation Erlangen 1913.
Nell: Bruns' Beitr. **163**, 598, **157**, 1933.
— Fschr. Röntgenstr. **55**, 40.
— 54. Tagung d. Verein. Nordwestd. Chirurgen.
— 56. Tagung d. Verein. Nordwestd. Chirurgen.
Newberger: Amer. J. Obstetr. **25**, 306.
Olshausen: Ther. Gegenw. **71**, 490.
Oskaderow: Ukrain. med. Arch. **7**, 100.
Pernkopf: Z. Anat. **85**, 1; **97**, 251.
Peter: Zbl. Gynäk. **1934**, 2322.
Polet: J. belge Radiol. **24**, 197.
Putschar: Beitr. path. Anat. **85**, 47.
— Zbl. Path. **50**, 97.
Reich: Fschr. Röntgenstr. **30**, 305.
Rossi et Puviavi: Pediatr. prat. **9**, 67.
Rvig: Norsk. Mag. Lacgevidensk **97**, 1018.
Schlecht u. **Wels:** Fschr. Röntgenstr. **27**, 244.
Schlößmann: Bruns' Beitr. **113**, 669.
Schoen: Röntgenprax. **7**, 95.
Schönbauer u. **Warkany:** Zbl. Kinderhk. **50**, 125.
Schönfeld: Klin. Wschr. **1926**, 1657.
Schreiber: Arch. Méd. Enf. **25**, 607.

Schwalbe: Münch. med. Wschr. 1, 46, Jahrg. 1899.
— Morph. Arbeiten **Bd. VIII**, 135.
— Zbl. Path. **Bd. XI**, 1900, 262.
Serzanin: Sovet. Chir. 7, 958.
Sievers: Arch. klin. Chir. 153, 703.
Temesvary: Zbl. Gynäk. 51, 2637.
Thoma: Arch. f. pathol. Anat. u. Physiol. 88, 8. Folge, 8, 515 (1882).
Truesdale: J. amer. med. Assoc. 93, 1538.
— Ann. Surg. 74, Nr. 3, 347; 90, 654.
Tyson: Arch. Pediatr. (Am.) 44, 557.
Uebelhow: Dtsch. Z. Chir. 194, 161.
Vogel: Amer. J. med. Sci. 145, 206 (1913).
Vogt: Z. angew. Anat. 2, 87.
Weihe: Z. Kinderhk. 13, 299.
Wetterdal: Nord. med. Ark. (Schwd.; Skand.) 46, 1.
Weimann: Arch. klin. Chir. 125, 478.
Winkler: Frankf. Z. Path. 6, 370.
Zwicker: Fschr. Röntgenstr. 40, 51.

Lebenslauf.

Als Tochter des Kaufmanns J. Gieschen aus Rhade (Bez. Bremen) und dessen Ehefrau Sophie geb. Lübbert wurde ich am 23. 6. 1913 in Bremen geboren. Nach Besuch der Volksschule in Rhade kam ich zunächst auf die Mittelschule in Zeven, 1928 auf das Oberlyceum in Hannover, wo ich Ostern 1933 die Reifeprüfung bestand. Ich begann mein Medizinstudium im W.S. 1933/34 in Freiburg i. Br., setzte es fort in Kiel, Freiburg i. Br. und Breslau. Den 1. Teil der Vorprüfung legte ich in Kiel, den 2. Teil in Breslau ab. Die klinischen Semester studierte ich an den Universitäten Breslau, München und Göttingen und beendete mein Studium mit dem medizinischen Staatsexamen am 22. Juni 1939 in München.